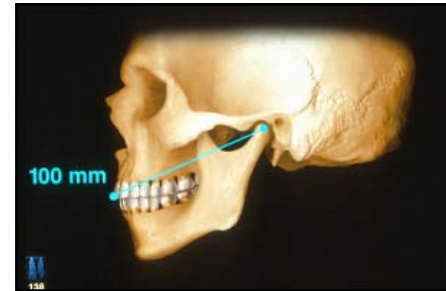


## Anweisungen für das Kois Dento-Facial Analyzer System “Ein vereinfachter Gesichtsbogen für Ästhetik und Funktion”

### FORSCHUNG:

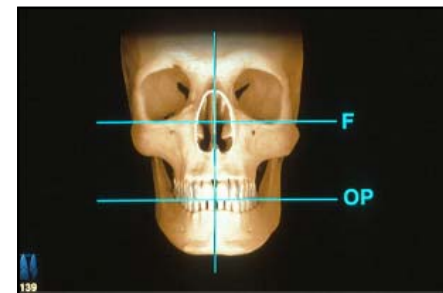
1. Basierend auf Dr. John C. Kois Forschung einer durchschnittlichen Achseinzisalldistanz von 100 mm wurde der Kois Dento-Facial Analyzer entwickelt, um die Verfahren zum Übertragen und Montieren von Studienabdrücken sowohl hinsichtlich der Ästhetik als auch der Funktion zu vereinfachen. Dr. Kois Forschung wird durch das gleichseitige Dreieck von Bonwill, die sphärische Lehre von Monson (4" =100,12 mm), die Weinberg-Studien von 1963 sowie andere untermauert und bekräftigt.



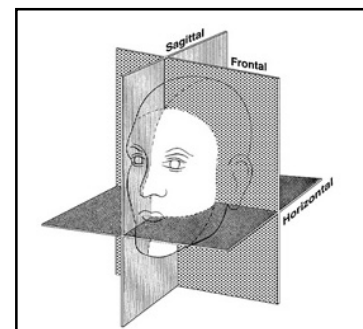
2. Die Studien von Dr. Kois wurden mit unterschiedlichen ethnischen Abstammungen und Geschlechtern durchgeführt. Dieses Balkendiagramm zeigt die Verteilung von Messungen von der Gelenkachse bis zur Inzisalkante des maxillaren mittleren Schneidezahns. Wie man sehen kann, befinden sich angenähert 80 % innerhalb von 5 mm des Durchschnitts von 100 mm der Achsinzisalldistanz, was ungefähr der gleiche Prozentsatz ist, der in der Forschung beim Vergleich von willkürlichen Ohrbogen berichtet wurde.



3. Traditionell werden Zahnärzte gelehrt, die Inzisal-Eckzahn-Linie parallel zu den Augen zu erstellen. Wenn die Augen geneigt sind, dann würden die Zähne auch geneigt hergestellt werden. Die Zahnmittellinie ist kritisch und ist immer mit der Gesichtsmittellinie verbunden. Deshalb müssen wir die Gesichtsmittellinie erfassen, die die Zahnmittellinie diktiert. Dann wird die Okklusionsebene senkrecht zur Zahnmittellinie erstellt.



4. Dieses System registriert die Steilheit und Neigungen der Okklusionsebene bezogen auf drei Raumebenen. Der horizontale Teil des Analysator-Bogens registriert eine okklusal-horizontale Bezugsebene. Die vertikale Stange registriert die Gesichtsmittellinie für die sagittale Bezugsebene; und die durchschnittliche Achsinzisalldistanz von 100 mm bezieht sich auf die frontale Bezugsebene.

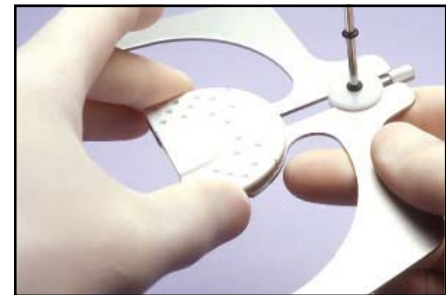


## **VORBEREITUNG FÜR DIE REGISTRIERUNG:**

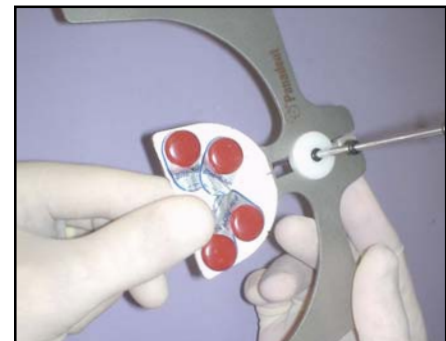1. Befestigen Sie die vertikale Anzeigestange am Analysatorbogen, indem Sie die weiße Befestigungsscheibe an der Stange in die Keilnutaufnahme am Analysatorbogen schieben.



2. Befestigen Sie Einweg-Index-Schale am Analysatorbogen, indem Sie die vorstehende Stifte an der Index-Schale mit den Löchern im Bissgabelabschnitt des Analysatorbogens ausrichten. Setzen Sie die Schale durchgehend flach auf den Analysatorbogen.



3. Es ist am besten, 4 Bite-Tabs™-Abdruckmischungen auf den hinteren und Prämolaren-Bereich der Index-Schale zu platzieren. Bei der Verwendung von anderem Registriermaterial als Bite-Tabs™ bringen Sie zuerst einen Haftklebstoff auf die okklusalen Oberflächen der Index-Schale auf.

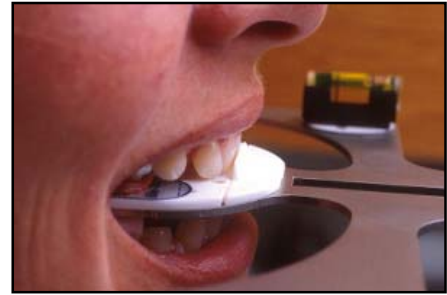

4. Legen Sie die Index-Schale in eine Schüssel mit heißem Wasser, um die Bite-Tabs™-Abdruckmischung zu tempern. Die Mischung kann in eine Konusform gedrückt werden, wenn mehr Höhe benötigt wird.

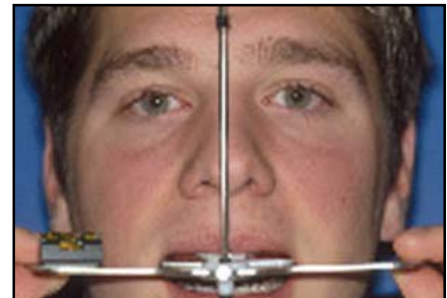


## **REGISTRIERUNG:**

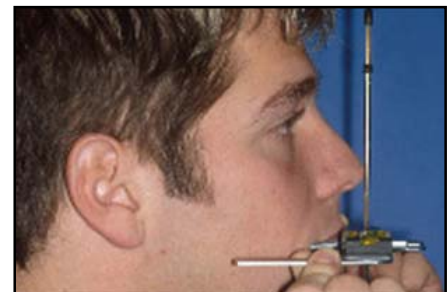
1. Mit dem hinteren Teil des Analysatorbogens unten aus der Okklusion heraus, setzen Sie die Inzisalkante der maxillaren Schneidezähne an die Wand oder den vorspringenden Rand an der Index-Schale. Dies registriert den Inzisalpunkt des Durchschnitts von 100 mm der Achsinzisdistanz für die Funktion.



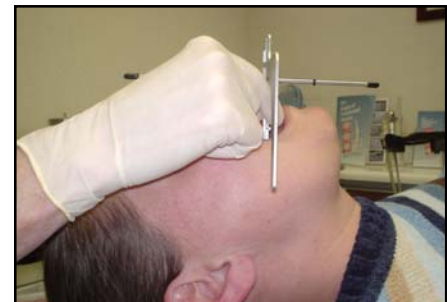2. Richten Sie die vertikale Anzeigestange zur Gesichtsmittellinie des Patienten aus, um die Zahnmittellinie der Zähne zur Frontalebene für Ästhetikzwecke zu erfassen. Die vertikale Anzeigestange kann hinten in der Keilnutaufnahme des Analysatorbogens positioniert werden, um nahe an der Nase des Patienten zu sein.



3. Während der Inzisalkontakt mit der Index-Schale und die Ausrichtung der vertikalen Stange zur Gesichtsmittellinie aufrechterhalten wird, drehen Sie den Analysatorbogen hinten nach oben, bis die seitlichen Flügel auf dem Niveau des Gesichtskreises sind. Dies sollte erfolgen während Sie auf die Vorderseite des Patienten schauen. Der Bioesthetic Level Gauge™ ist nicht erforderlich. Er kann jedoch hinzugefügt werden, um zu verifizieren, dass der Bogen auf dem Niveau der Sagittalebene ist.



4. Diese Verfahren können einfacher ausgeführt werden, wenn der Patient sich in einer Rückenlage befindet. Auf diese Weise wird der Kopf durch die Kopfstütze des Dentalstuhls abgestützt. Richten Sie die Inzisalkante an der Wand der Index-Schale aus. Sie können auf die vertikale Stange, die auf die Gesichtsmittellinie bezogen ist, besser von hinter dem Patienten sehen. Lassen Sie die seitlichen Flügel direkt nach unten hängen, während Sie die Registrierung der Zähne vornehmen.




5. Sie haben jetzt die Steilheit und Neigungen der Okklusionsebene im Registriermaterial an der horizontal ausgerichteten Index-Schale erfasst. Entfernen Sie die Index-Schale vom Analysatorbogen und senden Sie sie zum Labor, um die Studienabdrücke zu montieren. Diese Einweg-Index-Schale wird jetzt zu einer permanenten Bissbabel-Registrierungsaufzeichnung.




## **VORBEREITUNG FÜR DIE MONTAGE:**

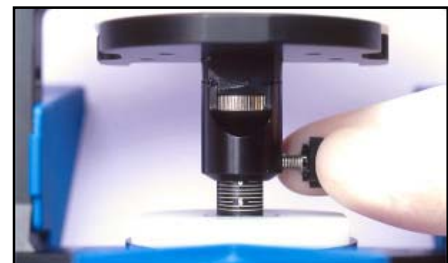
1. Bei Verwendung des gekrümmten Inzisalstift-Artikulators, den Inzisalstift auf null stellen. Bei Verwendung des geraden Inzisalstift-Artikulators, diesen auf den schweren zentralen Ring stellen.



2. Stellen Sie die einstellbare Plattform auf die Nullstellung mit der Einstellschraube.



3. Arretieren Sie sie mit der Feststellschraube.




4. Indexieren Sie die einstellbare Plattform zur magnetischen Montageplatte auf dem unteren Rahmen des Artikulators.





## **MONTAGE:**

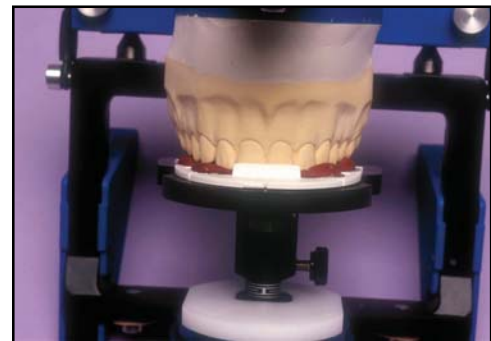
1. Platzieren Sie die Index-Schale auf der einstellbaren Plattform, indem Sie die vorstehenden Stifte der Index-Schale mit den Löchern auf der einstellbaren Plattform ausrichten. Setzen Sie die Index-Schale durchgehend flach auf die einstellbare Plattform.



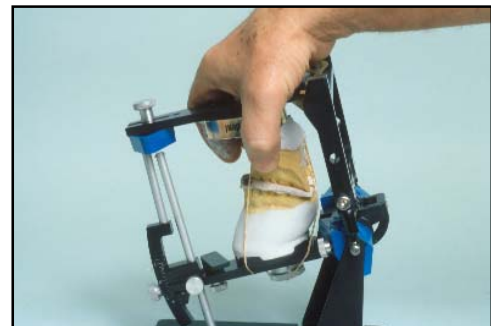2. Indexieren Sie den Studienabdruck in Abdrücken auf der Index-Schale. Die einstellbare Plattform wird jetzt zu einem integrierten Bissgabelstützen-System.



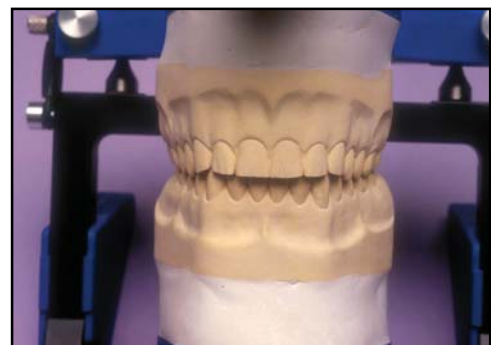3. Fügen Sie Gips zur Montageplatte und dem Abdruck hinzu, um den maxillaren Studienabdruck in der normalen Weise zu montieren. Es ist so ausgelegt worden, dass die Inzisalkanten jetzt 100 mm von der Achse entfernt sind.



4. Montieren Sie den mandibulären Studienabdruck in der normalen Weise mit der Interokklusalregistrierung und dem mandibulären Montagegestell. Zu beachten ist, dass die Vorderseite des Artikulators nach unten mit dem Stützstift ausgerichtet werden kann, um den Gips zu steuern.

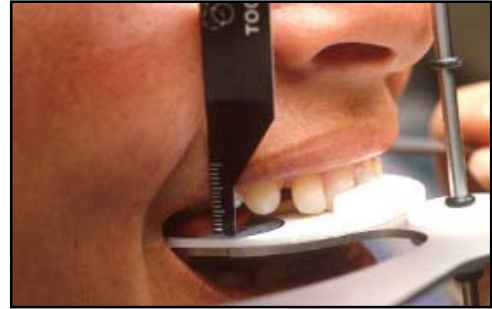

5. Die Steilheit und Neigungen der Okklusionsebene, der Zahnmittellinie, Inzisalkantenposition sowie der Zahnfleischkonturen können jetzt hinsichtlich Symmetrie und Ausgeglichenheit diagnostiziert werden.



## **DIAGNOSTISCHE OPTIONEN:**

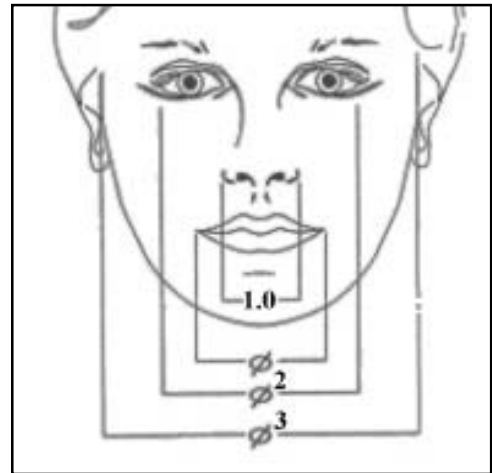
1. Während der Analysatorbogen sich am Patienten befindet, lassen Sie den Patienten lächeln. Messen und zeichnen Sie die Höhe der Lippen-Kommissuren von der Index-Schale auf (d. h., rechte Seite, mesial vom 2cd Prämolars, 3 mm; linke Seite, distal des 1. Prämolars, 2 mm).




2. Markieren Sie die aufgezeichnete Höhe der Lippen-Kommissuren am Studienabdruck, um die Rundung der Lippe und die Frontzahnlinien zu bewerten.



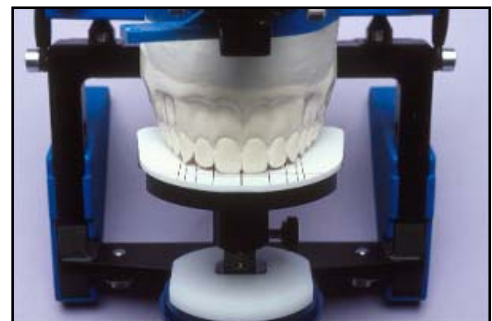3. Diese Grafik zeigt die unterschiedlichen Gesichtsausrichtungspunkte, um die seitlichen Gesichtsproportionen zu bewerten. Diese Grafik zeigt, dass die Breite der Augen um 60 % breiter ist als der Mund. Der Mund ist um 60 % breiter als die Nase und die Nase ist um 60 % breiter als die zwei mittleren Schneidezähne. Teilen Sie diesen Abstand durch 2, um die Breite eines mittleren Schneidezahnes zu erhalten.



4. Ein wiederverwendbarer Satz von 7 Golden Proportion Waxing Guides ist im Bereich von 7-10 mm in 0,5-mm-Inkrementen (7, 7,5, 8, 8,5, 9, 9,5, 10 mm) verfügbar, um der Breite eines mittleren Schneidezahns zu entsprechen. Platzieren Sie die geeignete Wachsführung auf der einstellbaren Plattform durch Indexieren der vorstehenden Stifte der Wachsführung mit den Löchern auf der einstellbaren Plattform.

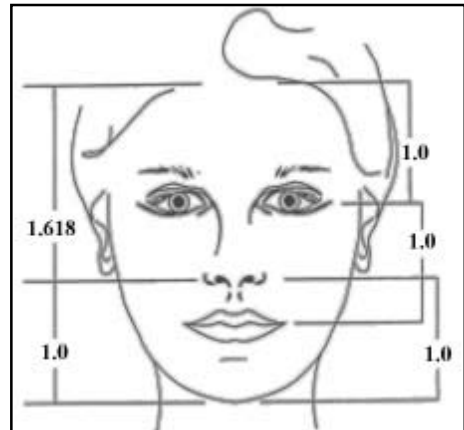


5. Die Vorderzahnbreiten können jetzt für passende vordere Proportionen hinsichtlich einer optimalen Ästhetik diagnostiziert werden. Es gibt auch drei 1-mm-Linien davor und dahinter, wenn Sie eine Führung benötigen, um die Inzisalkanten für eine bessere Unterstüzung der Lippe vorwärts oder rückwärts zu bewegen.

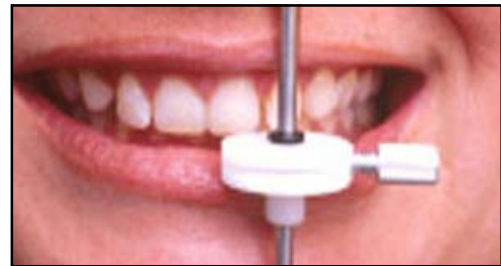

## **DIAGNOSTISCHE OPTIONEN FORTSETZUNG...**

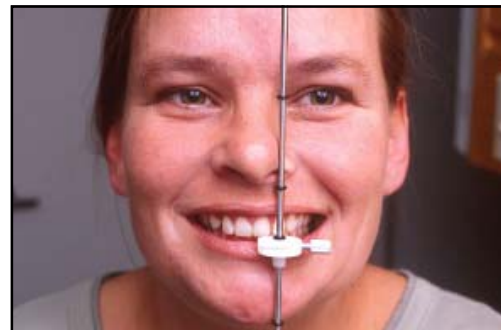
6. Diese Grafik zeigt die unterschiedlichen Gesichtsausrichtungspunkte, um die vertikalen Gesichtsproportionen zu bewerten. Mit dem Wissen, dass wir den inneren Augenwinkel der Augen oder den Ayla der Nase nicht ändern können, verwenden wir diese Punkte als Referenzen, um die Inzisalkantenposition vertikal im Gesicht zur Diagnose der Zahnlängen zu bewerten. Unter Verwendung des Nasiolabial-Winkels und der neuen Inzisalkantenposition, können wir Menton bewerten, um die Vertikaldimension hinsichtlich einer optimalen Gesichtsästhetik zu diagnostizieren.




7. Entfernen Sie die vertikale Anzeigestange vom Analysatorbogen. Lassen Sie den Patienten die Zähne zusammenbeißen und platzieren Sie die weiße Befestigungsscheibe an der Inzisalkante des maxillaren mittleren Schneidezahns des Patienten.



8. Passen Sie die verschiebbaren O-Ringe an der vertikalen Stange an die spezifischen Orientierungspunkte im Gesicht des Patienten an (d. h., innerer Augenwinkel und Ayla der Nase, Inzisalkante und Menton). Die vertikale Stange kann auch auf dem Patientendiagramm platziert werden, um die O-Ring-Punkte an der Stange für eine permanente Referenz der Gesichtsproportionen des Patienten zu registrieren.

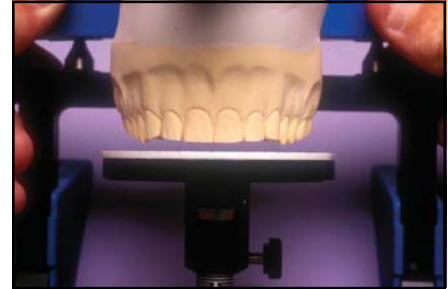

9. Unter Verwendung des inneren Augenwinkels und der Ayla der Nase als Bezugspunkte bewerten Sie die Inzisalkantenposition vertikal im Gesicht. Dieses Bild zeigt, dass ungefähr 3mm zur Inzisalkantenlänge hinzugefügt werden könnten, um die Gesichtsmitten-Proportionen dieses Patienten zu verbessern.

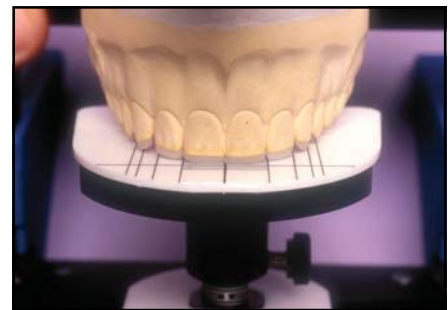


## DIAGNOSTISCHE OPTIONEN FORTSETZUNG...


10. Passen Sie die Plattform mit der Einstellschraube 3 mm nach unten zur herzustellenden Inzisallänge an. Der Studienabdruck wird jetzt 3 mm oberhalb der Wachsführung durch den Inzisalstift gehalten.



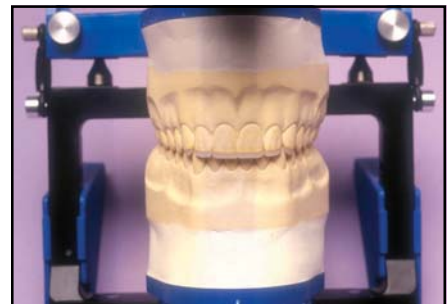11. Der Techniker kann jetzt Wachs oder Porzellan hinzufügen, bis es die Wachsführung für eine bestimmte herzustellende Inzisallänge berührt. Der Golden Proportion Waxing Guide kann auch zur gleichen Zeit für Zahnbreiten verwendet werden.



12. Mit der Kenntnis der neuen Schneidezahnlänge, die wiederhergestellt wird, messen Sie von der nasolabialen zur neuen Inzisalkante, die herzustellen ist, und bewerten die Menton-Position auf korrekte Vertikaldimension. Dieses Bild zeigt, dass die Vertikaldimension ungefähr 2 mm wiederhergestellt werden konnte, um die unteren Gesichtsproportionen dieses Patienten zu verbessern.



13. Die Steilheit und Neigungen der Okklusionsebene in Verbindung mit Gelenkachse, Lächeln und Zahnfleischsymmetrie und -ausgeglichenheit, Rundung der Lippe, Zahn- und Gesichtsproportionen können jetzt diagnostiziert werden, um einen übergeordneten Behandlungsplan für optimale Ästhetik und Funktion zu erreichen.



⊗ 4322: Wenn es mehr als ein Mal verwendet wird, kann eine Patientenquerkontaminierung auftreten.